

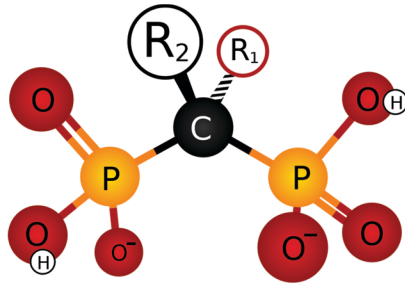


TÜRK DİŞHEKİMLERİ BİRLİĞİ  
YAYINLARI

Eğitim Dizisi: 20

# BİFOSFONAT KULLANAN HASTALARDA ÇENELERDE OSTEONEKROZUN ÖNLENMESİ, TANINMASI VE ALINMASI GEREKEN ÖNLEMLER

## Klinik Rehber





**TÜRK DİŐHEKİMLERİ BİRLİĐİ  
YAYINLARI**

**Eđitim Dizisi: 20**

**BİFOSFONAT KULLANAN HASTALARDA  
ÇENELERDE OSTEONEKROZUN ÖNLENMESİ,  
TANINMASI VE ALINMASI GEREKEN  
ÖNLEMLER**

**Klinik Rehber**

2015

---

## REHBERİ HAZIRLAYANLAR

---

**Prof. Dr. Gökhan ALPASLAN**

**Dr. Serdar SÜTCÜ**

**Prof. Dr. Tayfun ALAÇAM**

**Prof. Dr. Cansu ALPASLAN**

**Prof. Dr. Nil ALTAY**

**Prof. Dr. Atilla ATAÇ**

**Prof. Dr. Yıldırım BAĞIŞ**

**Prof. Dr. Engin BULUT**

**Dr. İlker CEBECİ**

**Prof. Dr. Zafer ÇEHRELİ**

**Prof. Dr. Arlin KİREMİTÇİ**

**Prof. Dr. Ufuk TOYGAR MEMLİKOĞLU**

**Doç. Dr. Bulem YÜZÜGÜLLÜ**

**Eğitim Komisyonu Başkanı**

**TDB Yönetim Kurulu adına**

---

Rehberin içeriği konusunda tıp ve dişhekimliği, fakültelerinin ilgili disiplinlerinin ve konu ile ilgili uzmanlık alanlarının görüşü alınmıştır. Klinik rehberin içeriği konusunda bilimsel görüşlerini paylaşarak, klinik rehberi onaylayan aşağıdaki kurumlara teşekkür ederiz.

Ankara Üniversitesi Tıp Fakültesi Dekanlığı, Dahili Tıp Bilimleri Anabilim Dalı

Hacettepe Üniversitesi Tıp Fakültesi Dekanlığı, İç Hastalıkları Anabilim Dalı  
Medikal Onkoloji Bilim Dalı, İnfeksiyon Hastalıkları ve Klinik Mikrobiyoloji  
Anabilim Dalı, Çocuk Sağlığı ve Hastalıkları Anabilim Dalı

Ege Üniversitesi Tıp Fakültesi Dekanlığı, Fizik Tedavi ve Rehabilitasyon Anabilim  
Dalı

Türk Ortodonti Derneği

Türk Periodontoloji Derneği

Sağlık Bakanlığı Türkiye Halk Sağlığı Kurumu

◆ Rehberin Hazırlanma Amacı .....	1
◆ Bifosfonat Tedavisinin Endikasyonları .....	1
◆ Bifosfonat Kullanımına Bağlı Olarak Çenelerde Gelişen Osteonekrozun Klinik Görünümü ve Ayırıcı Tanısı .....	2
◆ Bifosfonat Kullanımına Bağlı Olarak Çenelerde Osteonekroz Gelişmesini Önleyici Tedbirler.....	5
◆ Bifosfonat Kullanımına Bağlı Olarak Çenelerde Osteonekroz Oluşmuş Hastalarda Hastalığın Aşamasına Göre Tedavi Yaklaşımları .....	6
◆ Bifosfonat Kullanan Hastalarda Dişhekimiği Uygulamaları .....	7
◆ Bifosfonat Kullanan Hastalarda Spesifik Dişhekimiği Uygulamaları .....	9
◆ EK 1. Özet Akış Şeması .....	13

## **Rehberin Hazırlanma Amacı:**

Bu klinik rehber osteoporöz veya kanser nedeniyle bifosfonat tedavisi uygulanan hasta popülasyonlarında çene kemiklerinde bifosfonata bağlı olarak oluşan osteonekrozun önlenmesi, tanısı ve tedavi yaklaşımları konusunda dişhekimlerine öneriler sunmak amacıyla hazırlanmıştır. Rehberin hazırlanmasında mevcut en iyi bilimsel kanıtlardan yararlanılmıştır (1-6). Ayrıca tıp ve dişhekimliği, fakültelerinin ilgili disiplinlerinin ve konu ile ilgili uzmanlık alanlarının görüşü alınmıştır.

## **1. Bifosfonat Tedavisinin Endikasyonları**

Bifosfonatlar kemik rezorbsiyonunun güçlü inhibitörleridir. Osteoporöz tedavisinde veya kanser ile ilişkili durumların tedavisinde oral yolla veya intravenöz olarak yaygın olarak kullanılan ilaçlardır.

Intravenöz (IV) bifosfonatlar öncelikli olarak malignansiye bağlı hiperkalsemi, multiple myelomaya bağlı litik lezyonların tedavisi, meme kanseri, prostat kanseri ve akciğer kanseri gibi solid tümörlerde gelişen kemik metastazlarında iskelet sistemi ile ilişkili komplikasyonların engellenmesi için kullanılırlar. 2002 yılında zoledronik asitin (Zometa®) bu endikasyon için kullanımı ABD’de FDA tarafından onaylanmıştır(2).

Bifosfonatlar oral yolla sıklıkla menapoz sonrası gelişen osteoporöz ve aynı zamanda osteopeni tedavisinde kullanılmaktadır. Daha az sıklıkla Paget hastalığı ve çocuklukta görülen osteogenezis imperfekta kullanılmaktadır. Bifosfonatların kullanıldığı durumlar Tablo I’de verilmiştir.

**Tablo I.** Bifosfonatlarla tedavi edilen durumlar

<b>Malign Olmayan Durumlar</b>	<b>Malign Durumlar</b>
Osteoporöz	Multiple miyeloma
Paget hastalığı	Meme kanseri
Osteogenezis imperfekta	Prostat kanseri
Fibröz displazi	Metastatik kemik lezyonları
Primer hiperparatiroidizm	Malignansiye bağlı hiperkalsemi
Kistik fibrozis	

Günümüzde, Avrupa Birliğinde izni olan bifosfonat içeren ilaçlar alendronik asit, klodronik asit, etidronik asit, ibandronik asit, neridonik asit, pamidronik asit, rizedronik asit, tiludronik asit ve zoledronik asit kullanılarak hazırlanmaktadır(3). Türkiye’de ticari olarak bulunan bifosfonat içeren ilaçlar Tablo II’de verilmiştir(7-9).

**Tablo II.** Türkiye’de kullanılmakta olan Bifosfanat Preparasyonları (2013)

	<b>Etken Madde</b>	<b>Piyasa Adı</b>	<b>Veriliş Şekli</b>	<b>Primer Endikasyonu</b>	<b>FDA Onayı</b>
<b>1. Kuşak</b>	etidronat disodyum	Didronat®	oral	Paget hastalığı, osteopöroz	1997
	tiludronik asit	Skelid®	oral	Paget hastalığı	1997
	disodyum klodronat	Bonefos®	oral	hiperkalsemi, kemik metastazı	
<b>2. Kuşak</b>	pamidronat disodyum	Aredia® Pamex®	IV	Paget hastalığı, kemik metastazı, hiperkalsemi, kemik ağrısı	1991
	alendronik asit	Fosamax®	oral	postmenopozal osteoporoz	1955
		Osteomax®	oral	postmenopozal osteoporoz	
<b>3. Kuşak</b>	risedronat sodyum	Actonel®	oral	postmenopozal osteoporoz	1998
		Boneplus®	oral	postmenopozal osteoporoz	
	ibandronik asit	Bonviva®	oral, IV	postmenopozal osteoporoz, kemik metastazı, hiperkalsemi	2003, 2005,2006
	zoledronik asit	Zometa®	IV	kemik metastazı, hiperkalsemi	2001

## 2. Çene Kemiklerinin Bifosfonata Bağlı Osteonekrozu ve Klinik Görünümü

Literatürde ilk olarak, IV bifosfonat ile tedavi edilen hastalarda açığa çıkmış ve iyileşmeyen kemik yüzeyi şeklinde vakalar, sonraları vaka serileri bildirilmeye başlanmış, 2004 yılında IV bifosfanatları üreten Novartis firması ilaç prospektüsüne ilacın çenelerde osteonekroza sebep olabileceği uyarısını koymuştur(10). 2005 yılından itibaren de oral formuna ilişkin uyarılar ilaç prospektüsünde yer almıştır.

Osteonekroz gelişme riski aşağıdaki faktörlerle ilişkili olabilmektedir (2):

1. Tedavide kullanılan bifosfonatın gücü –Osteonekroz görülme sıklığı oral bifosfonat kullanımında %0.09-0.34, IV bifosfonat kullanımında %0.8-12 olarak bildirilmiştir.
2. Bifosfonatın kullanım süresi
3. Lokal risk faktörlerinin varlığı: dentoalveoler cerrahi uygulanmış olması, torus, kemik çıkıntısı gibi anatomik risk faktörleri

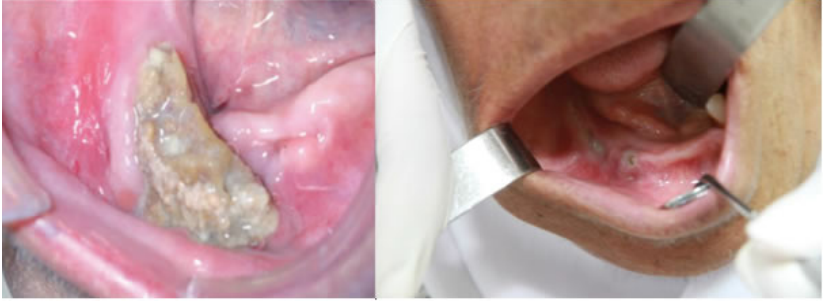Bifosfonata bağlı osteonekroz (BON) ender olarak görülen ancak ciddi, uzun süren ve genellikle geri dönüşü olmayan bir durumdur. Sıklıkla meme kanseri ve multiple myeloma tedavisi nedeni ile IV bifosfonat kullanan hastalarda ortaya çıkmaktadır

(11). Bifosfanatların IV kullanımına bağlı olarak osteonekroz gelişme riski %0.8-12 arasındadır. Bu oran IV yolla bifosfonat kullanımında oral yolla kullanımına göre daha yüksektir.

Bifosfanata bağlı osteonekroz gelişme riskinin belirlenmesine yönelik bir tanı testi bulunmamaktadır. (2)

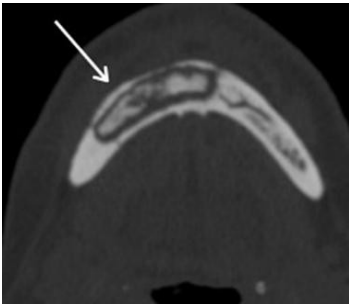
Klinik olarak ağrı, ağız içinde yumuşak dokuda şişlik, dişlerde sallanma, direnajsiz, açığa çıkmış gri-sarı renkte kemik yüzeyi ile karakterizedir. Alt çenede üst çeneye göre daha sık (2:1 oranda), özellikle torus, kemik çıkıntıları gibi kemiği ince bir mukozanın örttüğü bölgelerde ortaya çıkar. (2)

Enfeksiyon mevcut olabilir veya olmayabilir. Tamamen semptomsuz olarak da gelişebilir (Resim 1,2,3).

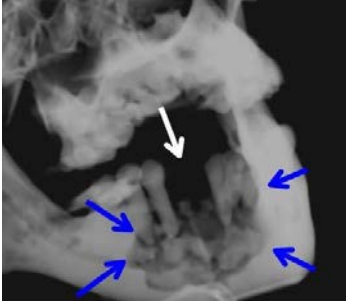

**Resim-1** İki farklı vakada, alt çenede bifosfonat kullanımına bağlı olarak gelişmiş osteonekroz alanları

**Osteonekroz diş çekimi gibi invaziv dental işlemler sonrasında oluşabildiği gibi bu ilaçları alan hastalarda kendiliğinden de oluşabilir.**



**Resim-2** Mandibulada litik bir lezyon ve içinde beyaz ok ile gösterilen büyük bir sekestr görülmektedir



**Resim-3** Çenenin bifosfonata bağılı osteonekrozunun radyografik görüntüsü. Multiple myeloma nedeniyle yüksek dozda bifosfonat kullanan bir hastada mavi oklar kemikteki yıkımı beyaz ok ise yakın zamanda çekilmiş bir dişin çekim boşluğunu göstermektedir.

### **BON Klinik Ayırıcı Tanısı**

Bazı vakalarda hasta diş ağrısına benzeyen ağrı şikayeti ile başvurabilir. Yapılan rutin dental tedaviler hastanın şikayetini ortadan kaldırmaz. (2)

Amerikan Oral ve Maksillofasiyal Cerrahi Derneği görüş bildirgesine göre BON'u iyileşmede gecikme gözlenen diğer durumlardan ayırt etmek için aşağıdaki özelliklerin mevcut olması gereklidir:

1. Halen veya daha önce bifosfonat tedavisi uygulanması
2. Çeneler bölgesinde 8 haftadan daha uzun süredir nekroze veya açığa çıkmış kemik varlığı (Eğer açığa çıkmış kemik 8 haftadan daha kısa süredir mevcutsa takip edilip yumuşak dokuların kapanıp kapanmadığı izlenmelidir)
3. Çene kemiklerine radyasyon tedavisi uygulanmamış olması

BON gelişmiş veya gelişme riski olan hastalar aynı zamanda BON ile karıştırılmaması gereken başka klinik durumlarla bizlere başvurabilirler. Sıklıkla BON ile karıştırılabilecek durumlar alveoler osteit, sinüzit, gingivitis/periodontitis, diş çürüğü, periapikal patoloji ve temporomandibuler bozukluklardır (2). İyi bir anamnez alınması ve detaylı klinik muayene yapılması ayırıcı tanı açısından gereklidir.

### 3. BON Önleyici Tedbirler

**Tablo III.** Bifosfonat kullanan hastalar için öneriler\*

Hasta Grubu	Dişhekimi Tarafından Sunulabilecek Öneriler
Bifosfonat kullanan tüm hastalar	İyi bir ağız hijyeni sağlanmalı ve korunmalıdır
Bifosfonat kullanan ve osteonekroz gelişimi için yüksek risk	Sigara içilmemesi Alkol kullanımının kısıtlanması
Yüksek dozda IV bifosfonat kullanan kanser hastaları	Kanser nedeniyle yüksek dozda IV bifosfonat tedavisi önerilen hastalarda osteonekroz gelişme riski yüksektir, hastalara bu konuda detaylı bilgi verilmelidir.
	Bifosfonat kullanmaya başlamadan önce dişlerin ve ağız içinin kapsamlı bir şekilde ve radyograf da alarak muayenesi yapılmalıdır.
	Yüksek doz bifosfonat tedavisine başlamadan önce gerekli görülen tüm invaziv dental tedaviler (örn. diş çekimi) tamamlanmalıdır.
	IV bifosfonat tedavisi sırasında acil invaziv bir dental tedavi gerekirse uygulanmalı, iyileşme döneminde hastanın tıbbi durumu uygun olursa bifosfonat kullanımına ara verilmelidir.**
	Acil olmayan dental işlemler bifosfonat kullanımı bırakıldıktan 3-6 ay sonra gerçekleştirilmelidir.
Oral/intravenöz bifosfonat kullanan osteopöroz hastaları	Ender de olsa osteonekroz gelişme riski konusunda hastaya bilgi verilmelidir. Dişlerle ilgili bir sorun yoksa, ağız hijyeni iyi ise tedaviye başlamadan önce kapsamlı dental muayeneye gerek yoktur.
Çene kemiklerinde osteonekroz gelişmiş bireyler Multidisipliner yaklaşım gereklidir	Ağrı kontrolü, sekonder enfeksiyonun tedavisi, nekrotik debrisin ve hareketli sekestrin uzaklaştırılması gibi destekleyici tedaviler uygulanmalıdır. Agresif debridman kontrendikedir.

\* Khan, et al: Practice guidelines for bisphosphonate-associated ONJ. The Journal of Rheumatology 2008; 35:7.

\*\* IV bifosfonat kullanan ve dentoalveoler işlem gerçekleştirilen kanser hastalarında osteonekroz gelişme riski IV bifosfonat kullanan ancak dentoalveoler işlem gerçekleştirilmeyen kanser hastalarına göre 5-21 kat daha fazladır. Diş çekimi gibi invaziv işlemlerden önce veya osteonekroz geliştikten sonra bifosfonat kullanımının bırakılmasını destekleyen veya buna karşı olan bir bilimsel kanıt henüz bulunmamaktadır.

#### 4. Bifosfonat Kullanımına Bağlı Olarak Çenelerde Osteonekroz Oluşmuş Hastalarda Hastalığın Aşamasına Göre Tedavi Yaklaşımları

**Tablo IV.** Amerikan Oral ve Maksillofasial Cerrahi Derneği (AAOMS) 2009 yılı görüş bildirgesine göre BON evreleri ve tedavi yaklaşımları (2)

BON Evresi †	Tedavi Yaklaşımı ‡
<b>Risk kategorisinde</b> Oral veya IV bifosfonat kullanan hastada nekrotik kemik bulunmamakta	Herhangi bir tedavi gerekli değildir Hasta bilgilendirilmelidir
<b>Evre 0</b> Klinik olarak nekrotik kemik gözlenmemekte Spesifik olmayan semptomlar ve klinik bulgular mevcut	Semptomatik tedavi Ağrı kesiciler Antibiyotik kullanımını da içeren sistemik tedavi §
<b>Evre 1</b> Asemptomatik hastada enfeksiyon bulgusu olmadan açığa çıkmış nekrotik kemik varlığı	Oral antibakteriyel ağız gargarası (klorheksidin glukonat %0.12, 2 ay süre ile günde 2 kez) Hastanın 3 aylık aralarla klinik takibi Hasta eğitimi Bifosfonat tedavi endikasyonlarının hekimi tarafından tekrar değerlendirilmesi
<b>Evre 2</b> Açığa çıkmış nekrotik kemik varlığı İlgili bölgede ağrı ve eritemle birlikte enfeksiyon varlığı Pürülan drenaj olabilir, olmayabilir	Oral antibakteriyel ağız gargarası (klorheksidin glukonat %0.12, 2 ay süre ile günde 2 kez) Oral antibiyotiklerle semptomatik tedavi § Ağrı kontrolü Yumuşak doku irritasyonunu ortadan kaldırmak için yüzeysel debridman
<b>Evre 3</b> Ağrı ve enfeksiyonla birlikte açığa çıkmış nekrotik kemiğe aşağıdaki bulgulardan 1 veya birkaçının eşlik etmesi: Nekrotik kemiğin alveoler kemik sınırlarını aşarak patolojik kemik kırığına sebep olacak kadar büyük olması (örn. Maksillada maksiller sinüz ve zigomaya kadar uzanması) Ekstraoral fistül varlığı Oroantral/oronazal açıklığın varlığı Osteolizis varlığı	Oral antibakteriyel ağız gargarası Ağrı kontrolü Antibiyotik tedavisi § Cerrahi olarak nekrotik kemiğin debridmanı veya rezeksiyonu

† Bifosfonat tedavisi altında olan, çene kemiklerine radyoterapi uygulanmamış hastalarda 8-12 haftada iyileşmeyen açığa çıkmış kemik varlığı

‡ Hastalığın evresine bakılmaksızın, etkilenmemiş kemik açığa çıkartılmadan mobil kemik, sekestr parçaları uzaklaştırılmalıdır. Açığa çıkmış nekroze kemik içindeki dişin çekimi düşünülmelidir.

§ Hastanın allerjisi yoksa genellikle uzun süreli düşük doz penisilin grubu tercih edilmelidir. Yüksek dozlar akut alevlenmelerde kullanılabilir. Amoksisilin 500 mg, 14 gün süreyle günde 3 kez (Metronidazole ile kombine edilebilir) Metronidazole 250 mg,14 gün süreyle günde 3 kez

## 5. Bifosfonat Kullanan Hastalarda Dişhekimiği Uygulamaları

Çene kemiğinde osteonekroz tanısı koyulan vakalarının büyük çoğunluğunda (68.8%) daha önce diş çekimi veya dental implant yerleştirilmesi gibi invaziv cerrahi bir işlem yapıldığı saptanmıştır(11-13).

Bifosfonat kullanan hastaların %20.7-25.2 sinde kemiğin kendiliğinden açığa çıktığı, %37.8 inde diş çekimi, %28.2 sinde periodontal cerrahi, %11.2 sinde dental implant yerleştirilmesi, %0.8inde ise kök kanalı cerrahisi sonrası olduğu bildirilmiştir (13).

Ancak, vakaların bir kısmında invaziv dental işlem osteonekrozu başlatıcı bir faktör olmayıp kemikte önceden mevcut olan osteonekrozun bir sonucu olarak ortaya çıkan bir gereklilik de olabilir. (3)

Protez kullanımı, periodontal hastalık gibi enflamatuvar diş-dişeti hastalığı varlığı, apse ve kötü ağız hijyeni osteonekroz için risk faktörü olarak belirtilmektedir (10,11). Çene kemiklerinde osteonekroz görülen myeloma hastalarının %81inde, meme kanseri hastalarının %69unda daha önce enfeksiyon veya diş çekimi gibi dental bir problem olduğu, osteonekroz gelişmeyen hasta grubunun hikayesinde bir dental problem olmadığı bildirilmiştir(10).

Bifosfonat kullanan hastalarda gerçekleştirilecek dental işlemler öncesinde hastadan yazılı onam formu alınmalı ve dosyasında saklanmalıdır.

### Periost ve kemiği ilgilendiren invaziv dental işlemler:

Bifosfonat kullanan hastalarda periost ve kemiği ilgilendiren invaziv işlemleri gerçekleştirmeden önce osteonekroz gelişme riski konusunda hastaya detaylı bilgi verilmelidir. Hastaya aynı zamanda, çene kemiğinde osteonekroz gelişme ihtimalinin düşük olduğu, bifosfonat kullanan pek çok hastada bir komplikasyon gelişmediği bilgisi de verilmelidir.

Çenenin birden fazla bölgesini ilgilendiren invaziv işlemler gerekli ise işlemler aynı anda yapılmamalıdır. Önce bir bölge veya bir diş tedavi edilmeli, 2 aylık iyileşme süreci sorunsuz olarak izlendikten sonra diğer işleme geçilmelidir.

2 aylık iyileşme sürecinde antimikrobiyal ajanlar kullanılmalıdır. (2 ay boyunca günde 2 kez klorheksidin gargara)

Osteonekroz vakalarının genellikle dental işlemden sonraki 2 ay içinde ortaya çıktığı gözlemlenmiştir. Bu nedenle her cerrahi işlem arasında 2 aylık bekleme ve takip süresi bırakılması önerilmektedir.

Ancak acil durumlarda beklenmeden müdahale yapılabilir. Periapikal patoloji, sinüs fistülü, pürülan periodontal cep, şiddetli periodontitis ve odontojenik enfeksiyona bağlı apse zaten kemiği etkilemiş olduğundan osteonekroz gelişebileceği için derhal gerekli dental tedaviler yapılmalıdır.

Diş çekimi yerine endodontik tedavi, implant yerine köprü veya parsiyel protez seçenekleri hasta ile tartışılmalıdır.

Eğer diş çekimi veya kemiği ilgilendiren cerrahi işlem yapılacaksa atravmatik işlem yapılmalı, dokular primer olarak kapatılmalıdır.

Cerrahi işlemden önce ve sonrasında hastanın ağız klorheksidin içeren ağız gargarası ile çalkatılmalıdır. Klorheksidin kullanımına cerrahi işlemden sonra günde 2 kez olacak şekilde 2 ay devam edilmelidir. Hastanın durumuna göre gerekirse bu süre uzatılabilir.

Gerekli olmamakla ve önerilmemekle birlikte diş çekimi, sinüs lift gibi kemiği ilgilendiren cerrahi işlemler sırasında profilaktik antibiyotik kullanılabilir. Antibiyotik kullanımına hastanın kendine özgü durumu ve risk faktörleri (bifosfonatların uzun süredir kullanımı, ileri yaş, aynı zamanda östrojen ve glukokortikoid kullanımı) dikkate alınarak karar verilebilir. Cerrahi işlem sonrasında hastada beklenmeyen bir ağrı, pürülan direnaj veya sekestr olursa antibiyotik kullanılmalıdır. Antibiyotikler osteonekrozu tedavi etmek için değil, osteonekroza eşlik eden direnaji ortadan kaldırmak amacıyla destek tedavisi olarak kullanılmaktadır (Tablo V). Bifosfonata bağlı osteonekroz gelişen hastalarda antibiyotiklerin etkinliği konusunda vaka kontrollü çalışmalar bulunmamaktadır. Bu öneriler uzmanlar grubu tarafından kemikteki oro-dental enfeksiyonların tedavi prensiplerine dayanarak hazırlanmıştır (2).

**Tablo V.** Dental işlemlerden sonra beklenmeyen ağrı, pürülan direnaj veya sekestr olursa kullanılacak antibiyotiklerin erişkin dozları (4)

Hastanın Durumu	Önerilen İlaç	Kullanım Şekli
Penisiline allerjisi olmayan hastalar	Amoksisilin 500 mg (Metronidazole ile kombine edilebilir)	14 gün süreyle günde 3 kez
	Metronidazole 250 mg	14 gün süreyle günde 3 kez
Penisiline allerjisi olan hastalar	Klindamisin 300 mg veya	14 gün süreyle günde 3 kez
	Azitromisin 250 mg	10 gün süreyle günde 1 kez

*American Dental Association Council on Scientific Affairs. Dental management of patients receiving oral bisphosphonate therapy: expert panel recommendations. J Am Dent Assoc. 2006 Aug;137(8):1144-50.*

## **Bifosfonat Kullanan Hastalarda Spesifik Dişhekimiği Uygulamaları**

### **● Periodontal Hastalıkların Tedavisi**

Bifosfonat kullanan hastalarda destrüktif periodontal hastalıkta cerrahi olmayan tedavi yaklaşımları tercih edilmeli ve hasta gözlenmelidir. İstenen cevabın alınmadığı durumlarda cerrahi kök yüzeyine erişimi sağlamaya yönelik olmalı, kemikte fazla bir işlem yapılmamalıdır.

### **● Dental Implant Yerleştirilmesi**

Bifosfonat kullanan hastalarda dental implant uygulanmasının veya kemik grefti uygulamaları ve yönlendirilmiş doku rejenerasyonunun osteonekroz gelişme riskini arttırabileceği dikkate alınmalıdır.

### **● Endodonti**

Eğer diş kurtarılabilirse diş çekimi yerine endodontik tedavi tercih edilmelidir. Rutin endodontik teknikler kullanılmalıdır. Apeks dışına çıkmamaya dikkat edilmelidir.

### **● Restoratif ve Protetik Tedaviler**

Tüm rutin restoratif tedaviler uygulanabilir.

Hastaların kullandığı tüm protezlerin doku uyumları kontrol edilmeli, doku irritasyonu önlenmelidir. Protezlerin temiz tutulması sağlanmalıdır.

### **● Ortodonti**

Erişkin bireylerde ortodontik tedavide mini vida uygulamasından kaçınılması ve mümkün olduğunca çekimsiz tedavilerin tercih edilmesi önerilmektedir.

Bifosfonatların diş hareketini yavaşlattığı deneysel çalışmalarda gösterilmiştir. Bifosfonat kullanan 1 hastada diş hareketi olmadığı bildirilmiştir.

Ortodontik tedavilerde radyografik incelemenin dikkatle yapılması, çekimlerin ertelenmesi, cerrahi yaklaşımların ve gerekirse ortodontik tedavi zamanlamasının ilaç kullanımı sonrasına bırakılması bugünkü bilgilerle önerilmektedir (14,15).

## Bifosfonat Kullanan Hastaların Ağız Sağlığı – Özet Öneriler (5)

### Bifosfonat Reçete Edilen Tüm Hastalar

► Mümkün olduğunca erken, hastanın dental muayenesinin yapılarak ağız sağlığının iyileştirilmesi

Hastanın şikâyetleri varsa ortadan kaldırılması, dental enfeksiyona sebep olabilecek etkenlerin ortadan kaldırılması, uyumu zayıf olan protezlerin uyumunun artırılması...

► Daha sonra diş çekimi ve buna bağlı olarak kemik travması gelişmemesi için koruyucu önlemlerin artırılması

► Aşağıdaki noktaları vurgulayarak hastaya koruyucu önerilerde bulunmak:

İyi bir ağız hijyeni sağlanması ve korunması, sağlıklı gıdalar ile beslenilmesi (şekerli gıda ve içeceklerin azaltılması), sigara içilmemesi, alkol alımının azaltılması, düzenli aralıklarla dental muayene yaptırılması;

Dişlerde sallanma, ağrı, şişlik gibi durumlar ortaya çıktığında derhal dişhekimine haber verilmesi

► Aniden kemiğin açığa çıkması durumunda veya kronik açıklıklarda derhal oral cerrahi uzmanına danışılması

► Detertraj ve politür, basit dolgu gibi rutin işlemler yapılabilir, düzenli aralıklarla radyografik muayene yapılmalıdır.

► Alternatif tedavi seçenekleri varsa kemik üzerinde etkisi olan diş çekimi ve diğer oral cerrahi işlemlerden (örn dental implant) kaçınılmalı

► **Kemiği etkileyen diş çekimi ya da oral cerrahi işlemlerin yapılmasını gerektiren durum varsa:**

Hastaya BON riskinin olduğu anlatılmalı ve bilgilendirilmiş onam formu alınmalıdır fakat hastaların gerekli medikal tedavi ya da operasyonlardan vazgeçmemeleri için bunun oldukça nadir rastlanılan bir durum olduğu özellikle belirtilmeli ve bu tavsiyelerin verildiği dosyaya kayıt edilmelidir.

Hastanın aşağıdaki risk gruplarından hangisine uygun olduğu belirlenmeli ve ona uygun tedavi yaklaşımı uygulanmalıdır.

## Düşük Risk

Herhangi bir nedenle bifosfonat tedavisine başlamak üzere olan hasta ya da osteopörozün önlenmesi veya tedavisi amacıyla bifosfonat kullanan hastalar (yüksek risk faktörleri hariç)

Kemik üzerinde etkisi olan diş çekimi ve diğer oral cerrahi işlemler mümkün olduğunca atravmatik yapılmalı, flap kaldırmaktan kaçınılmalı ve iyi bir kanama kontrolü yapılmalıdır. Herhangi bir invaziv tedaviden 4 hafta sonra hasta kontrol edilmeli, iyileşme değerlendirilmelidir. Eğer 4-6 haftada cerrahi alanda iyileşme olmazsa hasta oral cerrahi uzmanına yönlendirilmelidir.

## Yüksek Risk

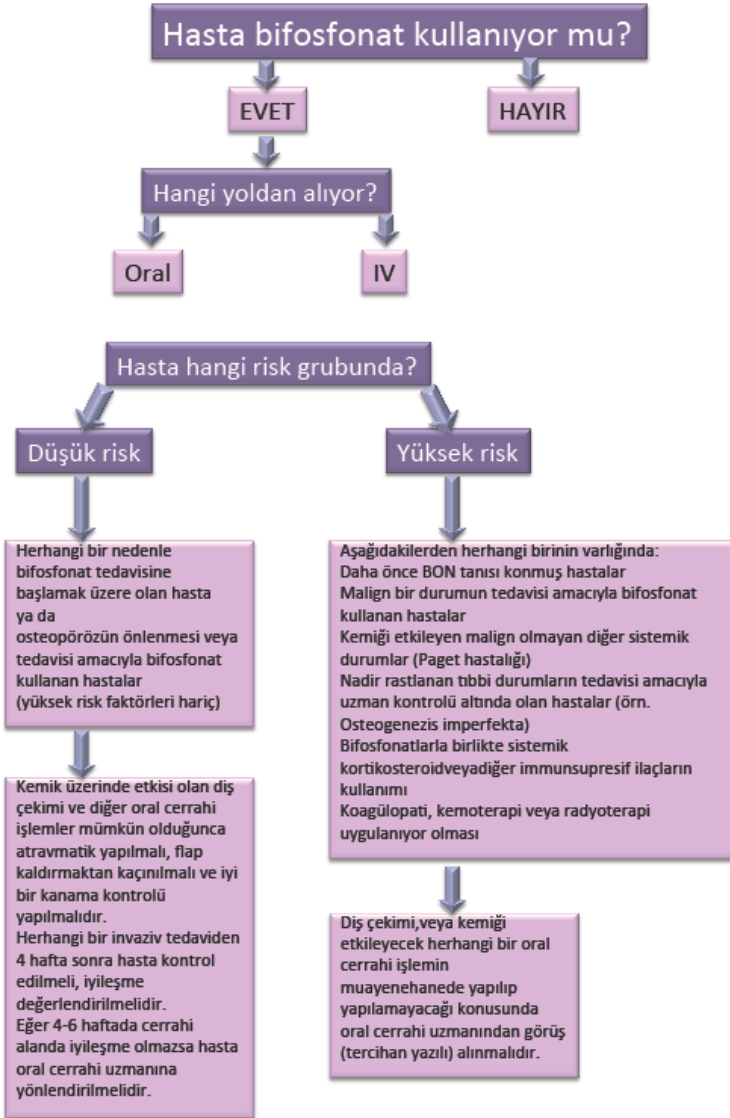
Aşağıdakilerden herhangi birinin varlığında:  
Daha önce BON tanısı konmuş hastalar  
Malign bir durumun tedavisi amacıyla bifosfonat kullanan hastalar  
Kemiği etkileyen malign olmayan diğer sistemik durumlar (Paget hastalığı)  
Nadir rastlanan tıbbi durumların tedavisi amacıyla uzman kontrolü altında olan hastalar (örn. Osteogenezis imperfekta)  
Bifosfonatlarla birlikte sistemik kortikosteroid veya diğer immunsupresif ilaçların kullanımı  
Koagülopati, kemoterapi veya radyoterapi uygulanıyor olması

Diş çekimi veya kemiği etkileyecek herhangi bir oral cerrahi işlemin muayenehanede yapıp yapılamayacağı konusunda oral cerrahi uzmanından görüş (tercihan yazılı) alınmalıdır.

## Kaynaklar:

- 1) Khan AA, Sándor GK, Dore E, et al. Canadian consensus practice guidelines for bisphosphonate associated osteonecrosis of the jaw. *J Rheumatol* 2008; 35:1391–1397.
- 2) American Association of Oral and Maxillofacial Surgeons Position Paper on Bisphosphonate-Related Osteonecrosis of the Jaw—2009 Update.
- 3) CHMP Assessment report on bisphosphonates and osteonecrosis of the jaw. Procedure under Article 5(3) of Regulation (EC) No 726/2004. European Medicines Agency, 2009.
- 4) American Dental Association Council on Scientific Affairs. Dental management of patients receiving oral bisphosphonate therapy: expert panel recommendations. *J Am Dent Assoc.* 2006 Aug;137(8):1144-50.
- 5) Scottish Dental Clinical Effectiveness Programme. Oral Health Management of Patients Prescribed Bisphosphonates. Dental Clinical Guidance, 2011.
- 6) Woo SB, Hellstein JW, Kalmar JR. Systematic Review: Bisphosphonates and Osteonecrosis of the Jaws. *Ann Intern Med.* 2006;144:753-761.
- 7) Yıldız İ, Bavbek S. Kanser Hastalarında Kemik Sorunları. *Klinik Gelişim* 2011; 24: 21-24.
- 8) Sarıdoğan M. Postmenopozal osteoporöz tedavisi: Bifosfonatlar. *Akademik Geriatri* 2010 183-188.
- 9) Güven D. Bifosfonatlar ve dişhekimliği. Bitirme Tezi, Ege Üniversitesi Tıp Fakültesi Farmakoloji Anabilim Dalı, 2003.
- 10) Durie BG, Katz M, Crowley J. Osteonecrosis of the jaw and bisphosphonates. *N Engl J Med.* 2005 Jul 7;353(1):99-102; discussion 99-102.
- 11) Hoff AO, Toth BB, Altundag K et. al. Frequency and risk factors associated with osteonecrosis of the jaw in cancer patients treated with intravenous bisphosphonates. *J Bone Miner Res.* 2008 Jun;23(6):826-36. doi: 10.1359/jbmr.080205.
- 12) King AE, Umland EM. Osteonecrosis of the jaw in patients receiving intravenous or oral bisphosphonates. *Pharmacotherapy.* 2008 May;28(5):667-77. doi: 10.1592/phco.28.5.667.
- 13) Marx RE, Sawatari Y, Fortin M, Broumand V. Bisphosphonate-induced exposed bone (osteonecrosis/osteopetrosis) of the jaws: risk factors, recognition, prevention, and treatment. *J Oral Maxillofac Surg.* 2005 Nov;63(11):1567-75.
- 14) Garaham JW. Biphosphonates and orthodontics: Clinical implications. *J Clin Orthod* 2006: 4:425-8
- 15) Schwartz JE. Ask us: Some drugs affect tooth movement. *Am J Orthod Dentofacial Orthop* 2005; 127:644

## EK 1. Özet Akış Şeması





**TÜRK DİŞHEKİMLERİ BİRLİĞİ**

Ziya Gökalp Cad. No:37/14 Kızılay / ANKARA

Tel: 0312 435 93 94 (pbx)

Faks: 0312 430 29 59

Web: [www.tdb.org.tr](http://www.tdb.org.tr) E-mail: [tdb@tdb.org.tr](mailto:tdb@tdb.org.tr)